

Assessing corneal cell counts before and after advanced cataract surgery: a comparative analysis of horizontal PHACO CHOP AND MILOOP[®] techniques


Conteo celular corneal pre y posquirúrgico utilizando PHACO CHOP horizontal y MILOOP[®] en cirugías de cataratas avanzadas

 Rodrigo Villa-Pérez,¹

 Karla Ruiz-Salgado,²

 Exsal Manuel Albores-Méndez,¹


 Cindy Rodríguez-Bandala,³

 Noemí Cárdenas-Rodríguez,⁴

 Verónica Díaz-Villegas,³

 Karla Tello-Ortega,⁵

 Marco Antonio Vargas-Hernández,¹

 Sandra Luz Castañón-Alonso,¹

 Iván Ignacio-Mejía,¹

 Saray Quintero Fabián¹

¹Secretaría de la Defensa Nacional, Escuela Militar de Graduados de Sanidad, Ciudad de México, México

²Secretaría de la Defensa Nacional, Hospital Central Militar, Ciudad de México, México

³Instituto Politécnico Nacional, Ciudad de México, México.

⁴Secretaría de Salud, Instituto Nacional de Pediatría, Ciudad de México, México.

⁵Universidad Autónoma Benito Juárez de Oaxaca, Oaxaca, México.

***Autor de correspondencia:** Saray Quintero Fabián. Dirección: Batalla de Celaya 202, Lomas de Sotelo, Militar, Miguel Hidalgo, Ciudad de México, C.P. 11200, México: Correo electrónico: yaras_44@yahoo.com.mx

Citación: Villa-Pérez R., Ruiz-Salgado K., Albores-Méndez E. M., Rodríguez-Bandala C., Cárdenas-Rodríguez N., Díaz-Villegas V., et al. *Conteo celular corneal pre y posquirúrgico utilizando PHACO CHOP horizontal y MILOOP[®] en cirugías de cataratas avanzadas.* *Rev. Sanid. Milit.* 2026;80(2):1-11.



Abstract:

Objective: to compare changes in visual acuity and corneal endothelial cell density in patients undergoing cataract surgery using phacoemulsification with the Horizontal Phaco Chop and miLOOP[®] techniques.

Methods: an observational, retrospective, and comparative study was conducted in 19 patients (22 eyes) treated at the Central Military Hospital. Surgical outcomes were compared between Horizontal Phaco Chop and miLOOP[®]. Visual acuity was assessed 24 hours and one month after the procedure, as well as cell density.

Results: patients, of both sexes and aged between 52 and 82 years, showed a 48.0 % decrease in corneal endothelial cell density with Horizontal Phaco Chop and a 49.0 % decrease with miLOOP[®]. Visual acuity improved by 33.9 % with Horizontal Phaco Chop and by 44.5 % with miLOOP[®] at 24 hours, remaining similar after one month.

Limitations: small sample size and short follow-up, limiting the generalization and evaluation of the real impact of both techniques.

Originality: directly comparing Phaco Chop and miLOOP[®] provides novel evidence on visual recovery and endothelial damage.

Conclusions: both techniques produced comparable reductions in corneal endothelial cell density. However, miLOOP[®] showed an advantage in early visual recovery (first 24 hours), which was not sustained in the long term. This suggests that miLOOP[®] could be a favorable alternative for achieving initial visual recovery, even

Keywords: Phacoemulsification, miLOOP[®], Phaco Chop Horizontal, advanced cataracts, endothelial cell count

Resumen

Objetivo: comparar los cambios en la agudeza visual y la densidad de células endoteliales corneales en pacientes sometidos a cirugía de cataratas mediante facoemulsificación con las técnicas Phaco Chop Horizontal y miLOOP®.

Métodos: estudio observacional, retrospectivo y comparativo en 19 pacientes (22 ojos) atendidos en el Hospital Central Militar. Se comparó los resultados quirúrgicos entre Phaco Chop Horizontal y miLOOP®. Se evaluó la agudeza visual a las 24 horas y al mes posterior al procedimiento, así como la densidad celular.

Resultados: los pacientes, de ambos sexos y con edades entre 52 y 82 años, mostraron una disminución del 48,0 % en la densidad celular endotelial corneal con Phaco Chop Horizontal y del 49,0 % con miLOOP®. La agudeza visual mejoró en un 33,9 % con Phaco Chop Horizontal y en un 44,5 % con miLOOP® a las 24 horas, manteniéndose similar al cabo de un mes.

Limitaciones: muestra pequeña y seguimiento corto, limitando la generalización y evaluación del impacto real de ambas técnicas.

Originalidad: comparar directamente Phaco Chop y miLOOP®, aporta evidencia novedosa sobre recuperación visual y daño endotelial.

Conclusiones: ambas técnicas, produjeron reducciones comparables en la densidad de células endoteliales corneales. No obstante, miLOOP® mostró una mejor recuperación visual durante las primeras 24 horas, lo que podría estar relacionado con el procedimiento quirúrgico, sin embargo, esta mejoría no se sostuvo a largo plazo. Esto sugiere que miLOOP® podría ser una alternativa favorable para lograr una recuperación visual inicial, aunque ambas técnicas resultan efectivas para la cirugía de cataratas.

Palabras clave: Facoemulsificación, miLOOP®, Phaco Chop Horizontal, cataratas avanzadas, conteo celular endotelial

INTRODUCCIÓN

La catarata, una condición ocular comúnmente asociada con el envejecimiento, es una de las principales causas de ceguera y discapacidad visual en todo el mundo. Junto con los errores de refracción no corregidos, contribuye al 55 % de los casos de ceguera y con un 77 % a la discapacidad visual en adultos mayores de 50 año.⁽¹⁾ Se estima que la prevalencia global aumentará significativamente en los próximos quince años, afectando a un tercio más de la población.⁽²⁾

Según el *World Report on Vision* de la OMS (Organización Mundial de la Salud), aproximadamente 2200 millones de personas sufren de afecciones oculares a nivel mundial, de las cuales 1000 millones tienen una condición visual prevenible, incluidas las cataratas.⁽³⁾ En México, se estima que 2.23 millones de personas presentan algún grado de deficiencia visual, siendo la catarata senil una de las principales causas.⁽⁴⁾

El tratamiento estándar es la cirugía de catarata, un procedimiento ambulatorio con una elevada tasa de eficacia y un bajo riesgo de complicaciones.⁽⁵⁾ Este implica la extracción del cristalino opaco y su sustitución por una lente intraocular artificial. Desde la década de 1990, la facoemulsificación ha transformado este procedimiento, al permitir incisiones corneales de apenas 2-3 mm lo que reduce el trauma quirúrgico, acelera la recuperación visual y disminuye las complicaciones posoperatorias.⁽⁶⁾

Actualmente, se emplean diversas técnicas quirúrgicas para fragmentar la catarata, entre las cuales el Phaco Chop Horizontal y miLOOP® son las más destacadas. Ambas buscan minimizar los daños a la cápsula posterior del cristalino y reducir la pérdida de células endoteliales. El Phaco Chop, que emplea la pieza de mano de facoemulsificación y el *chopper* de Chang-Seibel, se caracteriza por reducir tanto el tiempo de cirugía, como la energía ultrasónica necesaria para emulsificar el núcleo denso de la catarata.^(7,8) Por su parte, el dispositivo miLOOP® de IanTech (Reno, NV), es una técnica innovadora complementaria a la facoemulsificación tradicional. Utiliza un bucle de nitinol (aleación de níquel y titanio) para fragmentar completamente el núcleo de la catarata sin necesidad de aplicar energía ultrasónica, lo que reduce el tiempo quirúrgico y el uso de ultrasonido.^(9,10)

Mediante una operación manual, el filamento flexible de nitinol, en forma de asa, se despliega para rodear y dividir el núcleo dentro de la bolsa capsular. La fuerza mecánica empleada permite realizar la división del cristalino con un riesgo mínimo de traumatismo capsular, debido a que se reduce el tiempo total de energía ultrasónica acumulada y la necesidad de irrigación intraoperatoria.^(9,10)

Ambas técnicas, Phaco Chop Horizontal y miLOOP®, han demostrado reducir las complicaciones intra y posoperatorias. Sin embargo, el daño al endotelio corneal es una preocupación significativamente constante, especialmente por el uso de energía ultrasónica durante la facoemulsificación, la cual puede causar quemaduras y disminución de la densidad de las células endoteliales.^(11,12)

El tejido endotelial, afectado tanto por causas naturales, como por intervenciones quirúrgico-patológicas corneales, carece de capacidad de proliferación, por lo que su recuperación depende de un proceso de reorganización y expansión celular, mediado por el aumento del tamaño de las células adyacentes, así como sí como por la migración de estas hacia la zona afectada lo que conduce al desarrollo de *polimegatismo* y *pleomorfismo*.^(13,14) Por ello, en la cirugía de catarata es fundamental minimizar el daño al endotelio y favorecer una recuperación rápida de la agudeza visual.^(8,15)

En el contexto clínico mexicano y latinoamericano, la cirugía de catarata constituye uno de los procedimientos oftalmológicos más realizados, particularmente en cataratas de mayor dureza, que a menudo requieren el uso intensivo de ultrasonido, aumentando el riesgo de traumatismo endotelial corneal. No obstante, a pesar de la alta demanda de este tipo de intervenciones, existe una escasez de estudios nacionales centrados en el uso del dispositivo miLOOP® para el manejo de cataratas densas ya que la mayoría de la evidencia disponible proviene de investigaciones realizadas en Estados Unidos.

Ante este vacío de conocimiento, el presente estudio tuvo como objetivo evaluar la densidad endotelial corneal y la recuperación visual temprana mediante el uso del dispositivo miLOOP® en la fragmentación de cataratas densas frente a la técnica convencional de Phaco Chop Horizontal, aportando evidencia sobre su eficacia y seguridad del dispositivo miLOOP® en un contexto clínico mexicano.

MATERIALES Y MÉTODOS

Se realizó un estudio observacional, retrospectivo y comparativo, de carácter exploratorio, en el que se incluyeron diecinueve pacientes (22 ojos) con edades comprendidas entre 52 y 82 años, atendidos en el Hospital Central Militar. A partir de los expedientes clínicos de pacientes con diagnóstico de catarata (nucleares LOCS NO4-6 NC4-6, brunescientes, maduras o intumescientes. Los expedientes incluidos fueron seleccionados mediante un muestreo aleatorio simple, sin intervención en la asignación de tratamientos. Todos los participantes firmaron el consentimiento informado de la intervención quirúrgica y el presente estudio fue aprobado por el Comité de Investigación de la institución.

Los criterios de inclusión fueron: agudeza visual mejor corregida $>20/200$, una longitud axial >21 mm, conteo endotelial prequirúrgico >1400 células/mm², tratados quirúrgicamente mediante facoemulsificación en todos los casos.

Se excluyeron pacientes con cataratas traumáticas, opacidades corneales, desprendimiento de retina, diálisis zonular, hemorragia vítrea o con antecedentes de vitrectomía, presión intraocular (PIO) > 21 mmHg, longitud axial < 21 mm y un conteo endotelial prequirúrgico < 1400 células/mm².

Los pacientes fueron divididos en dos grupos según la técnica quirúrgica utilizada: Phaco Chop Horizontal o el dispositivo miLOOP®. El seguimiento clínico se realizó a las 24 horas y a los 30 días después de la cirugía.

Análisis estadístico

El análisis se llevó a cabo mediante los *softwares* SPSS Statistics versión 27.0.0 y GraphPad Prism 8.0.1. Se realizaron pruebas de normalidad, mediante las pruebas de Kolmogorov-Smirnov y Shapiro-Wilk, con el fin de evaluar si los datos seguían una distribución normal. Se determinaron las frecuencias de las variables sexo, edad, comorbilidades previas, complicaciones quirúrgicas y posquirúrgicas, así como el conteo de células endoteliales/mm² antes y después de la cirugía, a las 24h y 30 días (un mes) utilizando un microscopio especular CELL CHECK XL (Konan).

Para ajustar por diferencias iniciales en el conteo endotelial, se realizó un análisis de covarianza (ANCOVA), empleando valor prequirúrgico del conteo endotelial como covariable. La comparación del conteo endotelial posoperatorio y la tasa de pérdida entre técnicas, se llevó a cabo mediante una prueba t de Student para muestras independientes.

La agudeza visual (AV) se analizó utilizando un ANOVA de dos vías, seguida de pruebas *post hoc* de Tukey, utilizando valores en logaritmo del mínimo ángulo de resolución (logMAR) y en porcentaje de mejoría. Asimismo, se utilizó la prueba de Chi-cuadrado para comparar la AV y el edema corneal entre ambos grupos.

Todas las pruebas estadísticas fueron de dos colas, con un nivel de significancia estadística de $p < 0,05$, son mostradas en media \pm desviación estándar (SD).

RESULTADOS

El total de pacientes (N=22) diagnosticados con catarata se distribuyó equitativamente entre las dos técnicas quirúrgicas evaluadas: once pacientes (50 %) fueron intervenidos con Phaco Chop Horizontal y once pacientes (50 %) con miLOOP®. La tabla 1 presenta la comparación de las características sociodemográficas, clínicas y condiciones quirúrgicas específicas, entre los grupos según la técnica empleada para el manejo de las cataratas (Tabla 1).

Tabla 1. Características sociodemográficas y clínicas de los pacientes

	TÉCNICA		p
	CHOP horizontal (n=11)	miLOOP®. (n=11)	
Características sociodemográficas			
Edad en años (Media±DE)	68,5±8,0	65,4±10,0	0,420
Sexo (Mujeres/Hombres)	9/2	6/5	0,180
Comorbilidades sistémicas			
Hipertensión arterial sistémica	2	4	0,330
Diabetes <i>mellitus</i> tipo 2	3	5	
Otra	0	3	
No presentó	6	0	
Comorbilidades oculares			
DROD/ RDNP Severa/ RDML	0/1/0	1/0/1	0,330
Ojo afectado			
Derecho/izquierdo	8/3	4/7	0,090
SPONCS			
Clasificación 3/4/5	3/6/2	3/4/4	0,580
Longitud axial (mm; Media±DE)	22,8±1,0	23,8±2,7	0,26
ACA (mm; Media±DE)	2,9±0,3	3,2±0,4	0,05
CDE por USG (Media±DE)	9,0±4,0	10,2±5,0	0,58
Tipo de Ultrasonido ocular			
USG: Burst	11/0	0/11	0,0001

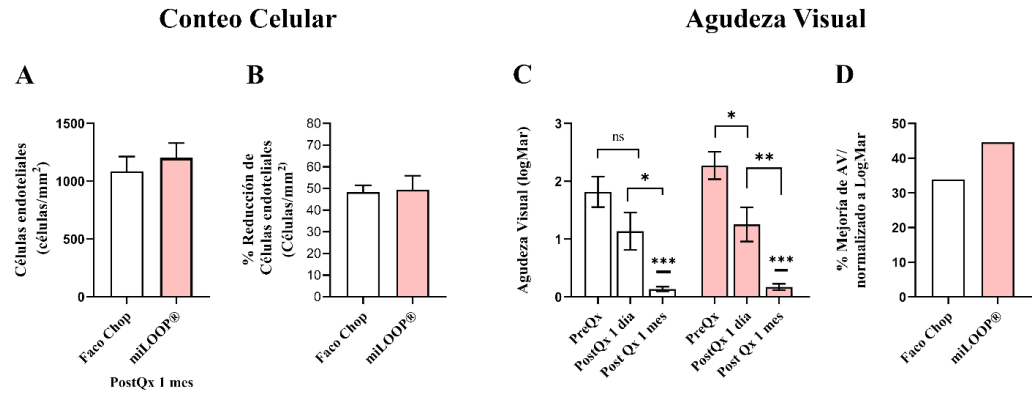
DE: Desviación estándar, DROD: Ojo derecho operado por desprendimiento de retina, RDNP: Retinopatía diabética no proliferativa severa, RDML: Retinopatía diabética modificada por láser, SPONCS: Puntuación de la clasificación nuclear preoperatoria, ACA: Amplitud cámara anterior, CDE: Energía acumulada disipada, USG: Modo de entrega del ultrasonido.

No se encontraron diferencias estadísticamente significativas entre los grupos en cuanto a la edad, género y otras variables sociodemográficas y clínicas evaluadas; sin embargo, se incluye información relevante sobre los aspectos clínico-quirúrgicos, proporcionando un enfoque claro entre diferencias y similitudes para el manejo de los pacientes en ambos grupos.

Seguimiento tras la intervención quirúrgica

En el análisis comparativo y de seguimiento realizado a un mes (figura 1).

Figura 1. Seguimiento posquirúrgico de los pacientes



Conteo Celular: A. Conteo de células endoteliales posquirúrgicas por mm², tras la cirugía con la técnica de Phaco Chop Horizontal vs miLOOP®. B. Porcentaje de reducción en la densidad de células endoteliales para cada técnica quirúrgica (análisis de ANCOVA *post hoc* Bonferroni, ajustando los datos con una covariable basal de 2.284,05 células/cm²). Evaluación de la agudeza visual (AV) posquirúrgica en diferentes momentos, utilizando las técnicas Phaco Chop y miLOOP® en el Tratamiento de Cataratas Duras. AV: C. Comparación de la AV (LogMAR) entre las técnicas Phaco Chop y miLOOP® al día uno y al mes poscirugía. D. Mejoría (en porcentaje) en la AV 24 h posquirúrgicas para cada una de las técnicas (análisis de Two-way ANOVA con *post hoc* Tuckey). Los datos son mostrados en mm² o porcentaje (%), media ± DE *p<0,05, **p<0,01, ***p<0,001, ns: No significativo.

Enfocado en las complicaciones quirúrgicas y la pérdida de células endoteliales, cuya estructura en mosaico es crucial para mantener la transparencia de la córnea, no se observaron diferencias estadísticamente significativas entre los pacientes sometidos a la técnica de Phaco Chop Horizontal (1.085,3±128,3 células/cm²) o miLOOP® (1.201,0±128,3 células/mm²; figura 1A).

Sin embargo, al ajustar y considerar como covariable la densidad endotelial basal con un máximo de 2.284,05 células/mm² para ambas técnicas quirúrgicas (análisis controlado), se observó una reducción significativa en la densidad celular en un 48,3 % (p<0,001) en el grupo de Phaco Chop Horizontal *vs* un 49,3 % (p<0,001) en el grupo de miLOOP® (figura 1B).

Por otro lado, cuando se evaluó la agudeza visual de los pacientes, durante el seguimiento a un día y al mes después de la cirugía, en ambos grupos (intervención quirúrgica con la técnica Phaco Chop Horizontal o miLOOP®), la primera, no mostró diferencias significativas dentro de las primeras 24 h, pero sí al mes de la anteversión. Notablemente, al analizar si la agudeza visual mejoraba en aquellos pacientes intervenidos con la técnica miLOOP®, se encontró que esta representaba una mejoría significativa para el paciente, dentro de las 24 h (p<0,05), siendo aún más notable al mes de la intervención (p<0,001; figura 1 C), en tanto que, al comparar ambas técnicas, tanto al día uno como al mes posoperatorio, no hubo diferencias (Figura 1C). En un análisis autocontrolado, se observó una

mejoría en la agudeza visual con Phaco Chop Horizontal del 33,9 % (LogMAR; $p < 0,001$) y un 44,5 % ($p < 0,001$) con miLOOP® a las 24 h poscirugía (figura 1D).

La seguridad de la intervención

De acuerdo con la información presentada en la tabla 2, se observó que en el grupo de pacientes tratados con la técnica de Phaco Chop Horizontal, experimentó dos casos de complicaciones relacionadas con la cápsula posterior en comparación al grupo tratado con la técnica miLOOP®, donde solo se reportó un caso (Tabla 2).

Tabla 2. Complicaciones observadas en los pacientes

	TÉCNICA			P
	CHOP horizontal (n=11)	miLOOP® (n=11)	Total (n=22)	
Complicaciones quirúrgicas				
Ninguna	9	10	19	
Ruptura de cápsula posterior	2	0	2	0,210
Afaquia	0	1	1	
PIO (mmHg; Media±DE)				
PreQx	15,2±2,0		14,3±1,1	0,200
PostQx (24h)	14,4±6,1	16,7±5,0		0,330
PostQx (1 mes)	13,4±2,4	13,3±2,1		0,920

Qx: Quirúrgico, PIO: Presión intraocular, DE: Desviación estándar

Asimismo, referente a la presión intraocular no se observaron cambios significativos en ambas técnicas quirúrgicas para las dos situaciones referidas.

Es relevante subrayar, desde la perspectiva clínica, que el endotelio de la córnea es un tejido esencial para el adecuado funcionamiento de la córnea y que su capa de células hexagonales debe preservarse en integridad y viabilidad para asegurar el éxito del procedimiento quirúrgico; así el presente estudio no se encontraron cambios estadísticamente significativos entre los dos grupos de estudiados antes de la intervención ni al mes de seguimiento. Asimismo, tampoco se identificaron diferencias estadísticamente significativas en los niveles del coeficiente de variación entre ambas técnicas empleadas (tabla 3).

Tabla 3. Evaluación de células hexagonales y Coeficiente de variación etapa pre y posquirúrgica

	TÉCNICA			p
	CHOP horizontal (n=11)	miLOOP® (n=11)	Total (n=22)	
Células hexagonales (% Media±DE)				
PreQx	60±7	55 ±12		0,370
PostQx (1 mes)	57±7	52±11		0,550
Coeficiente de variación (% Media±DE)				
PreQx	33±7	37±5		0,100
PostQx (1 mes)	25±10	33±11		0,090

Qx: Quirúrgico, PIO: presión intraocular, DE: Desviación estándar, CV: Coeficiente de variación.

DISCUSIÓN

La catarata es la principal causa de ceguera a nivel mundial. Conduce a la opacidad del cristalino y reduce la agudeza visual, afectando comúnmente a ambos ojos.⁽¹³⁾ Aunque hoy en día la extracción de cataratas es un procedimiento seguro, la facoemulsificación en casos de cataratas duras, donde el núcleo alcanza su máxima densidad, representa un desafío considerable, al requerir mayor energía ultrasónica para su desensamblaje comparado con cataratas de menor dureza.⁽¹⁶⁻¹⁸⁾

La facoemulsificación, desarrollada inicialmente por Charles Kelman en 1976, es el estándar de oro.^(7,19,20) No obstante, su evolución tecnológica ha permitido el desarrollo de microincisiones y dispositivos modernos como Phaco Chop y miLOOP®, diseñados para optimizar la fragmentación endocapsular del núcleo cataratoso.⁽²¹⁻²³⁾ A pesar de ello la literatura aún es limitada en cuanto a estudios comparativos que evalúen el impacto de ambas técnicas sobre la integridad del endotelio corneal, estructura esencial para mantener la transparencia corneal y que carece de capacidad proliferativa.⁽¹³⁾

Por lo anterior, el presente estudio evaluó la efectividad en preservar las células endoteliales corneales después de la cirugía con Phaco Chop Horizontal y miLOOP® considerando la presencia de comorbilidades sistémicas y oculares.

Los resultados mostraron que ninguna de las técnicas produjo una disminución significativa en el endotelio corneal de manera concordante, el porcentaje de pérdida de células hexagonales en la evaluación pre y posquirúrgica en ambos grupos tampoco, mostró cambios estadísticamente significativos, este hallazgo resultó relevante, al evidenciar que ambas técnicas mantienen una preservación adecuada del tejido endotelial incluso al tratarse de cataratas densas, lo que resultó de sumo interés.

Al evaluar el éxito clínico posintervención, mediante el análisis de la pérdida de células endoteliales, se constató que el endotelio corneal se preservó de manera eficaz, independientemente de la técnica utilizada. Lo que resulta valioso para el paciente, ya que la catarata se caracteriza por la opacificación del cristalino y la disminución significativa de la agudeza visual, acompañada de síntomas como fotofobia, alteración en la percepción de colores, diplopía monocular o miopía.^(24,25) En nuestro estudio la agudeza

visual, evaluada a las 24 h de la intervención, fue recuperada significativamente con ambas técnicas, registrándose una mejora mayor en el grupo intervenido con miLOOP® (figura 2C-D). Estos resultados reflejan la eficacia de las técnicas de facoemulsificación en la recuperación visual, concordando con la literatura previa.⁽²⁶⁾

Así mismo, la mejoría observada en este grupo (miLOOP®) puede atribuirse a una menor manipulación intraocular y el menor uso de energía ultrasónica, factores que potencialmente reducen la inflamación posoperatoria y aceleran la recuperación visual contrario a las características propias de Phaco Chop Horizontal, técnica que utiliza una mayor energía y manipulación intraocular, lo que incrementa el riesgo de edema corneal posoperatorio, retrasando la recuperación de la agudeza visual. Asimismo, la ruptura capsular intraoperatoria, condicionada por la experiencia del cirujano y por factores como la pseudoexfoliación, mala dilatación pupilar y cataratas polar posterior o morgagniana, influye en la recuperación visual.^(27,28)

En este contexto, la incidencia de complicaciones, observadas en el presente estudio fue de un 18 % para el grupo de Phaco Chop Horizontal, asociadas a la ruptura de cápsula, lo que podría explicarse, en parte, por la intensidad de la energía ultrasónica utilizada e incluso el tipo anestesia seleccionada.⁽²⁹⁾

En conjunto estos hallazgos sugieren que la extracción de la catarata mediante ambas técnicas presenta riesgos comparables en cuanto a las complicaciones tanto en el intraoperatorio como en el posoperatorio, dentro de las condiciones evaluadas, independientemente de la presencia de comorbilidades del paciente.

En resumen, en el presente estudio no se identificaron diferencias estadísticamente significativas entre las técnicas de Phaco Chop Horizontal y miLOOP® en las variables analizadas, incluida la agudeza visual a las 24 horas posoperatorias. Estos resultados concuerdan con estudios previos, que sugieren que ambas técnicas son efectivas y comparables en cuanto a los resultados inmediatos Posquirúrgicos.⁽⁹⁾ El recuento endotelial al mes posoperatorio también fue similar entre los grupos.

Así, el presente estudio contribuye a fortalecer el conocimiento sobre la eficacia y seguridad de ambas técnicas, subrayando la importancia de considerar múltiples factores para el éxito de la cirugía. Los beneficios observados con ambas técnicas para la mejora temprana de la agudeza visual, apoya la necesidad de futuros estudios con mayor tamaño muestral para profundizar en los mecanismos y beneficios potenciales de cada técnica.

CONCLUSIÓN

Ambas técnicas quirúrgicas, Phaco Chop Horizontal y miLOOP®, demostraron ser efectivas y comparables en la preservación del endotelio corneal al mes después de la cirugía, sin diferencias estadísticamente significativas en el recuento celular.

La agudeza visual mostró una recuperación significativa a las 24 horas con ambas técnicas, observándose una mejoría más rápida en el grupo intervenido con miLOOP®, posiblemente asociada a menor manipulación intraocular y menor uso de energía ultrasónica.

La técnica miLOOP® presentó un menor riesgo de complicaciones intraoperatorias, ya que no se registraron rupturas capsulares, a diferencia del grupo Phaco Chop Horizontal.

Los resultados sugieren que ambas técnicas son seguras y eficaces en el manejo de cataratas densas, independientemente de comorbilidades sistémicas u oculares presentes en los pacientes.

Este estudio contribuye a la evidencia clínica nacional respecto al uso de miLOOP® en México, destacando la necesidad de investigaciones futuras con mayor tamaño de muestra y seguimiento a largo plazo para optimizar los resultados visuales y quirúrgicos.

Agradecimientos

Al equipo interdisciplinario participó con las siguientes tareas, previo y durante la preparación del presente trabajo: RVP atendió a los pacientes, realizó las cirugías y analizó los resultados, revisó detenidamente el contenido del manuscrito. KRS aportó ideas y análisis a los resultados. CRB y VDV analizaron resultados, diseñaron tablas y figuras e interpretaron los resultados. KTO revisó exhaustivamente la literatura, así como la concepción del borrador y revisión final del manuscrito; MAVH Revisó el del contenido intelectual del artículo e hizo correcciones. IIM y NCR, realizaron la revisión crítica, correcciones finales y precisiones a la versión final. IIM y SQF concibieron la idea, el borrador y la versión final del artículo. Todos los autores revisaron la bibliografía, revisaron críticamente el manuscrito y aprobaron la versión final. Al Consejo Nacional de Humanidades, Ciencias y Tecnologías (Conahcyt) por la beca doctoral otorgada a KTO. (CVU 824994/apoyo 746201).

REFERENCIAS

1. Flaxman SR, Bourne RRA, Resnikoff S, Ackland P, Braithwaite T, Cicinelli MV, et al. Global causes of blindness and distance vision impairment 1990-2020: a systematic review and meta-analysis. *The Lancet. Global Health*. 2017;5(12): e1221–e1234. [https://doi.org/10.1016/S2214-109X\(17\)30393-5](https://doi.org/10.1016/S2214-109X(17)30393-5).
2. Cruz González R. Epidemiology of Cataract in the Mexican Population, by 2020. *Medical & Surgical Ophthalmology Research*. 2017;1(1). <https://doi.org/10.31031/MSOR.2017.01.000505>.
3. World Health Organization. *World report on vision*. World Health Organization; 2019.
4. Secretaria de Salud. *Día Mundial de la Visión 2020. Los principales problemas oculares que afectan a los mexicanos son: errores de refracción, catarata senil, degeneración macular, glaucoma, retinopatía diabética y opacidad en la córnea*. 2020.
5. Hodge W, Horsley T, Albiani D, Baryla J, Belliveau M, Buhrmann R, et al. The consequences of waiting for cataract surgery: a systematic review. *CMAJ: Canadian Medical Association journal = journal de l'Association medicale canadienne*. 2007;176(9): 1285–1290. <https://doi.org/10.1503/cmaj.060962>.
6. Fu C, Chu N, Yu X, Yao K. Bimanual Microincision Cataract Surgery versus Coaxial Microincision Cataract Surgery: A Meta-Analysis of Randomized Controlled Trials and Cohort Studies. *Journal of Ophthalmology*. 2017;2017: 3737603. <https://doi.org/10.1155/2017/3737603>.
7. Abdelmotaal H, Abdel-Radi M, Rateb MF, Eldaly ZH, Abdelazeem K. Comparison of the phaco chop and drill-and-crack techniques for phacoemulsification of hard cataracts: A fellow eye study. *Acta Ophthalmologica*. 2021;99(3): e378–e386. <https://doi.org/10.1111/aos.14582>.
8. Yang K, Li J, Zhang W, Liu Z, Song C, Zhao Y. Comparison of pre-chop technique using a reverse chopper and classic stop-and-chop technique in the treatment of high myopia associated with nuclear cataract. *BMC surgery*. 2022;22(1): 206. <https://doi.org/10.1186/s12893-022-01658-0>.
9. Hu EH, Buie T, Jensen RJ, Wu D, Pamnani RD. Comparative Study of Safety Outcomes Following Nucleus Disassembly with and without the miLOOP Lens Fragmentation Device During Cataract Surgery. *Clinical Ophthalmology*. 2022;16: 2391–2401. <https://doi.org/10.2147/OPHTH.S370290>.

10. Ianchulev T, Chang DF, Koo E, MacDonald S, Calvo E, Tyson FT, et al. Microinterventional endocapsular nucleus disassembly: novel technique and results of first-in-human randomised controlled study. *The British Journal of Ophthalmology*. 2019;103(2): 176–180. <https://doi.org/10.1136/bjophthalmol-2017-311766>.
11. Cárdenas Díaz T, Corcho Arévalo Y, Torres Ortega R, Capote Cabrera A, Hernández López I, Cruz Izquierdo D. Caracterización del endotelio corneal en pacientes con indicación de cirugía de catarata. *Revista Cubana de Oftalmología*. 2013;26(1). <https://revoftalmologia.sld.cu/index.php/oftalmologia/article/view/169>
12. Walkow T, Anders N, Klebe S. Endothelial cell loss after phacoemulsification: relation to preoperative and intraoperative parameters. *Journal of Cataract and Refractive Surgery*. 2000;26(5): 727–732. [https://doi.org/10.1016/s0886-3350\(99\)00462-9](https://doi.org/10.1016/s0886-3350(99)00462-9).
13. Alonso-Martín B, Herranz-Heras JC, Cañas-Zamarra I, Hernando-Portela M, Redondo-Martínez E, Gómez-de La Cámara A, et al. Estudio de la concordancia en el recuento endotelial tras cirugía de catarata realizada por cirujanos noveles o expertos. *Revista Mexicana de Oftalmología*. 2021;95(5S): 193–202. <https://doi.org/10.24875/RMO.M21000182>.
14. Allinson RW, Metrikin DC, Fante RG. Incidence of vitreous loss among third-year residents performing phacoemulsification. *Ophthalmology*. 1992;99(5): 726–730. [https://doi.org/10.1016/s0161-6420\(92\)31904-9](https://doi.org/10.1016/s0161-6420(92)31904-9).
15. Bansal A. Endothelial cell damage with phacoemulsification techniques. *Journal of Cataract and Refractive Surgery*. 2009;35(2): 213. <https://doi.org/10.1016/j.jcrs.2008.10.051>.
16. Tushya Om Parkash, Rohit Om Parkash, Shruti Mahajan, Rasik Vajpayee. “Chopper Shield” Technique to Protect Corneal Endothelium During Phacoemulsification Surgery for Rock Hard Cataracts. *Clinical Ophthalmology (Auckland, N.Z.)*. 2021;15: 2161–2165. <https://doi.org/10.2147/OPHTH.S308750>.
17. Salmon J. *Kanski. Oftalmología clínica*. Elsevier; 2021.
18. Koch PS. Techniques and instruments for cataract surgery. *Current Opinion in Ophthalmology*. 1994;5(1): 33–39. <https://doi.org/10.1097/00055735-199402000-00007>.
19. Gurnani B, Kaur K. Phacoemulsification. In: *StatPearls*. Treasure Island (FL): StatPearls Publishing; 2026.
20. Gonçalves JMS. Phacoemulsification in hard cataracts: the “ chop, trip and free” technique. *Arquivos Brasileiros de Oftalmologia*. 2004;67: 603–605.
21. Berríos-Dolz V, Chirinos-Saldaña P, Adrianzén RE, Berríos-Dolz V, Chirinos-Saldaña P, Adrianzén RE. Efecto de la cirugía de catarata en la sensibilidad al contraste y la calidad de vida de pacientes con diferentes tipos de catarata. *Revista mexicana de oftalmología*. 2020;94(2): 68–76. <https://doi.org/10.24875/rmo.m20000105>.
22. Feijoó JG, Pablo-Júlvez LE. *Manual de oftalmología*. Elsevier España; 2012.
23. Santacruz I, Cibils D. Rotura de cápsula posterior en cirugía de catarata: frecuencia, manejo y resultado visual. *Memorias del Instituto de Investigaciones en Ciencias de la Salud*. 2011; 43–48.
24. Mulhern M, Kelly G, Barry P. Effects of posterior capsular disruption on the outcome of phacoemulsification surgery. *British Journal of Ophthalmology*. 1995;79(12): 1133–1137. <https://doi.org/10.1136/bjo.79.12.1133>.
25. Yao L, Bai H. Comparison of power-free-chop and phaco-chop techniques for moderate nuclei. *BMC Ophthalmology*. 2020;20: 174. <https://doi.org/10.1186/s12886-020-01455-4>.